

© А. А. Хрянин, 2015  
УДК 616.5-006.52-085

**А. А. Хрянин**  
ДОКТ. МЕД. НАУК

Новосибирский государственный медицинский университет, Новосибирск  
Региональная общественная организация «Ассоциация акушеров-гинекологов и дерматовенерологов», Новосибирск

## Новые возможности в лечении аногенитальных бородавок

**В обзоре представлены современные взгляды на вирус папилломы человека, включая эпидемиологические, иммунологические и социально-экономические аспекты, а также наиболее эффективные лечебные меры при аногенитальных бородавках, вызванных этой инфекцией.**

**Ключевые слова:** вирус папилломы человека, эпидемиология, качество жизни, иммунология, имихимод (*Жераворт*)

Вирусные инфекции, передаваемые половым путем, в настоящее время представляют собой наиболее значимую проблему для здоровья человека, учитывая высокую заболеваемость, большое их разнообразие, как правило, длительное течение и отсутствие специфического лечения. Поэтому профилактика, ранняя диагностика и лечение очень важны в предупреждении вирусных инфекций в глобальном масштабе.

Папилломавирусная инфекция приобретает все большее распространение в мире: по данным ВОЗ, ежегодно в мире диагностируют около 2,5–3 млн случаев. Помимо заболеваний (аногениальные бородавки, папилломатоз), которые являются прямым следствием генитальной папилломавирусной инфекции, имеется онкологическая патология, вызываемая этим вирусом. К ней, в первую очередь, следует отнести рак шейки матки, который в последнее время относится к заболеваниям, передаваемым половым путем. Несомненным успехом современной медицины является вручение Нобелевской премии 2008 г. по медицине и физиологии Харальду цур Хаузену за доказательство этиологической роли вирусов, в частности вируса папилломы человека, в онкогенезе [1].

### *Распространенность вируса папилломы человека*

Генитальная папилломавирусная инфекция является наиболее распространенной инфекцией, передаваемой половым путем (ИППП), среди женщин во всем мире. Вирус папилломы

человека (ВПЧ) характеризуется широким спектром распространения, включая кожу и слизистую оболочку вульвы, вагины, шейки матки и ануса. Среди женщин, не имеющих симптоматики, инфекция выявляется в 2–44 % в зависимости от возраста, географического региона и социально-экономического уровня в популяции. В результате анализа 78 научных исследований (метаанализ), проведенных по всему миру, общая распространенность ВПЧ составила 10,4 % со значительными различиями между регионами (*таблица*) [2].

Анализ показал также, что наибольшая частота выявления инфекции — среди молодых женщин и снижается у лиц среднего возраста, вновь увеличиваясь у женщин старше 65 лет. Появление этого 2-го пика неясно, однако предполагается ряд возможных объяснений:

- реактивация ранее нераспознанной инфекции происходит из-за снижения типоспецифического иммунитета или гормональной перестройки во время менопаузы;
- контакт с новым партнером в среднем возрасте;
- вероятен и так называемый когортный эффект, то есть разные поколения женщин по-разному относились к случайным половым связям и имела разная доступность средств барьерной контрацепции; изменения сексуальной морали коснулись и разных социальных групп.

Географические и социокультурные особенности сексуального поведения женщин и их партнеров-мужчин, несомненно, вносят свой вклад в частоту заболеваемости, особенно в старших возрастных группах. Так, 80 % мужчин и 65 % женщин 40–80 лет остаются сексуально активными, за исключением азиатских популяций.

Алексей Алексеевич Хрянин  
e-mail: khryanin@mail.ru

Общая распространенность ВПЧ в разных регионах мира [2]

Регион мира	Число обследованных	Распространенность, %
Африка	6 226	22,1
Америка	40 399	13
Европа	70 129	8,1
Азия	41 125	8
<i>Всего</i>	157 879	10,4

У мужчин методы, связанные с определением ДНК, обнаруживают ВПЧ в уретре, анальной слизистой оболочке и ротовой полости примерно в 3,5–45 %. Однако в целом в сравнительных исследованиях частота обнаружения ВПЧ у мужчин в 2–3 раза ниже, чем у женщин. Причиной этого может быть недостаточная пока валидизация диагностических тест-систем у мужчин и трудность получения материала [3].

Доказательствами прямого пути передачи вируса при половом контакте являются следующие: возникновение аногенитальных бородавок у партнера; заражение обоих партнеров одним типом вируса; крайне редкая заболеваемость у женщин, никогда не практиковавших вагинальные контакты; воспроизведенная во многих исследованиях ассоциация между числом половых партнеров в течение жизни и у мужчин, и у женщин в равной степени; и, наконец, высокий риск заражения с новым половым партнером [3].

Существуют и другие пути передачи, кроме полового, например оральный; при рукопожатии, так как в отдельных случаях ВПЧ обнаруживают на подушечках и под ногтями пальцев рук, но они не имеют существенного значения. Определяли возможность заражения генитальной инфекцией ВПЧ через пол и сиденья в помещениях для купания общего пользования, однако это встречается крайне редко, как и перинатальный путь передачи от инфицированной матери ребенку [3].

Среди факторов риска заражения ВПЧ на первом месте стоит ранний сексуальный дебют. Однако эта ассоциация кажется не столь однозначной, поскольку раннее начало половой жизни может быть маркером рискованного сексуального поведения, как большее число половых партнеров в течение жизни или конкурентное партнерство. Кроме того, не исключена роль биологических механизмов: незрелость шейки матки, неадекватная продукция протективной (защитной) цервикальной слизи и шеечная эктопия могут предрасполагать подростков к инфицированию.

Обычно ВПЧ носит временный характер и при первичной инфекции самоизлечение может

наступить через 6–8 мес. Антитела к ВПЧ перестают выявляться через 1–1,5 года у 70–80 % инфицированных женщин. Однако период реконвалесценции затягивается при повторных заражениях типами ВПЧ высокого онкогенного риска, при инфекции несколькими типами папилломавирусов, а также при увеличении возраста пациентки [3].

#### *Качество жизни и вирус папилломы человека*

Экономический ущерб от ВПЧ трудно переоценить: так, только в США ежегодные затраты на болезни, связанные с ВПЧ, и ассоциированные с ним заболевания составляют 2,3–4,6 млрд долларов. По этому показателю инфекция занимает второе место после ВИЧ среди ИППП.

Кроме того, ВПЧ существенно снижает качество жизни инфицированных лиц, включая широкий спектр эмоциональных, социальных и сексуальных проблем [4]. Несмотря на отсутствие летальных случаев, аногенитальные бородавки наносят существенный вред здоровью, снижают качество интимной жизни пациентов, требуют длительного лечения и весьма часто рецидивируют независимо от метода лечения. У женщин с выявленной ВПЧ-инфекцией возникают серьезные психологические нарушения, включающие страх, стресс, снижение самооценки, чувство вины, тревожность в отношении будущего негативного исхода инфицирования. Наконец, у женщин с диагностированным раком шейки матки показатели качества жизни существенно снижены и обусловлены не только самим злокачественным процессом, но и объемом противоопухолевого лечения, включающим как хирургический, так лучевой и химиотерапевтический компоненты.

#### *Вирус папилломы человека и аногенитальные бородавки*

ВПЧ относится к семейству паповавирусов (*Papovaviridae*), группе *Papillomavirus*. Диаметр вирусных частиц 55 нм. Вирус не имеет внешней оболочки. Капсид вируса состоит из 72 капсомеров. Его генетический материал представлен кольцевой двухцепочечной молекулой ДНК длиной около 8 000 пар оснований. Одна из нитей ДНК содержит 9 открытых рамок счи-

тывания, которые потенциально кодируют до 10 протеинов, и регуляторный участок генома.

ВПЧ является чисто эпителиотропным вирусом и способен поражать клетки эпителия эктодермального происхождения (кожа, слизистая оболочка половых органов, ануса, ротовой полости). Характерная особенность вируса заключается в его способности вызывать пролиферацию эпителия кожи и слизистой оболочки.

Аногенитальные бородавки — это доброкачественные образования, вызываемые ВПЧ разных типов. Пациенты с видимыми бородавками более чем в 90 % случаев имеют генотипы 6 и 11, но могут быть также инфицированы и высокоонкогенными ВПЧ типами 16 и 18, которые, чаще всего, вызывают субклинические поражения, связанные с интраэпителиальной неоплазией и аногенитальным раком [5].

В последние 10 лет заболеваемость резко увеличилась, так что на сегодняшний день около 2 % сексуально активных людей имеют клинически выраженные аногенитальные бородавки, а число инфицированных ВПЧ значительно больше при оценке с помощью полимеразной цепной реакции [6, 7].

#### Методы лечения аногенитальных бородавок

Методы лечения, характеризующиеся быстрым эффектом, такие как криотерапия, лазерная вапоризация, электрокоагуляция и хирургическое иссечение, болезненны, отличаются значительной стоимостью и, хотя эффективны, сопровождаются большей долей рецидивов. Более консервативные методы терапии включают применение подофиллина, дихлоруксусной и трихлоруксусной кислоты. Эти препараты необходимо наносить не один раз в условиях клиники, кроме того, при их применении часто возникают местные воспалительные реакции, такие как эритема, эрозии и даже язвенные дефекты. Ни один из этих методов не обеспечивает предсказуемое, длительное, комфортное удаление бородавок с низкой долей рецидивов [8, 9].

Хотя хирургическое иссечение, электрокоагуляция и лазерная вапоризация могут использоваться для быстрого удаления бородавок, но эти методы болезненны, агрессивны и сопровождаются частыми рецидивами (например, рецидив отмечен у 9–72 % пациентов после лазерной абляции) [8].

Представляется очевидным, что локальная деструкция очагов с клиническим и субклиническим проявлением ВПЧ позволяет воздействовать только на участок эпителия, где произошла клиническая манифестация инфекции, при этом в

окружающих тканях остается резервуар ВПЧ в латентном состоянии или в недиагностированной субклинической форме, которые могут являться основой для дальнейшего развития инфекции [4].

Включение интерферона-альфа в терапию аногенитальных бородавок позволило надеяться на появление метода, который устранил как бородавки, так и сам вирус путем активации иммунитета или специфического противовирусного действия, а не путем неспецифического уничтожения. Тем не менее, использование этого средства требует множественных инъекций и хотя приводит к устранению бородавок у 36–62 % без разрушения нижележащих слоев кожи, но также сопровождается высокой долей рецидива генитальных бородавок [10, 11]. Кроме того, это дорогостоящая терапия, которая сопровождается системными нежелательными эффектами и требует большого числа визитов в клинику.

Некоторые трудности можно преодолеть, если бы интерферон-альфа можно было наносить местно. Однако молекула интерферона плохо всасывается. Использование интерферонов или подофиллина не рекомендуется из-за их низкой эффективности и токсичности [8–11].

#### 5% Крем Имихимод (Кераворт)

Имихимод (имидазохинолин) — нуклеозидоподобное соединение, которое при местном нанесении на бородавки действует как иммуномодулятор, вызывая местную выработку интерферона-альфа и -гамма и привлечение клеток иммунной системы, включая CD4+, T-клетки. Это приводит к уменьшению бородавок, вызванному иммунным ответом, и сопровождается снижением количества ДНК ВПЧ [12, 13].


В опытах *in vitro* мононуклеары периферической крови в ответ на воздействие имихимода продуцируют интерферон-альфа подтипов 1, 2, 5, 6 и 8 [14]. Кроме того, имихимод стимулирует выработку моноцитами и макрофагами других цитокинов независимо от интерферона [15]. К этим цитокинам относятся IL-1, IL-6 и IL-8, антагонист рецепторов IL-1, TNF- $\alpha$  [16]. Хотя точный механизм действия имихимода неизвестен, в опытах *in vivo* он проявляет антивирусные, иммуномодулирующие и противоопухолевые свойства, основанные на одном или комбинации этих механизмов, а не на неспецифическом разрушении тканей.

Имихимод-крем (Кераворт), выпускающийся в пакетиках для однократного применения, наносят на бородавки 3 раза в неделю (через день) перед сном, а на следующее утро область нанесения очищают водой и мягким мылом.



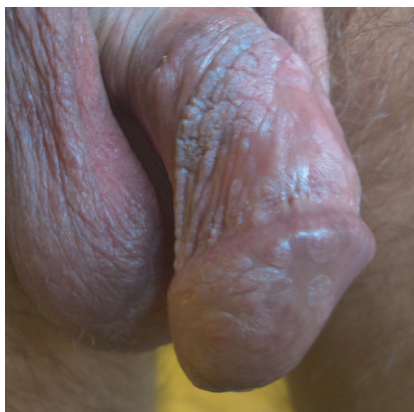
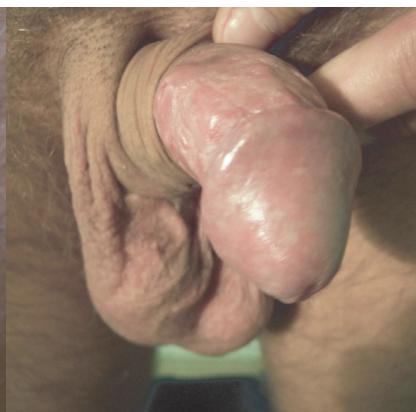
Рис. 1. Пациент С., до лечения

Рис. 2. Пациент С.,  
через 8 нед после леченияРис. 3. Пациент С.,  
через 6 мес после лечения

Это средство местной терапии для самостоятельного применения. Лечение продолжается до исчезновения бородавок, но не более 16 нед. При применении могут возникать местные реакции в области нанесения препарата, при необходимости можно сделать паузу на несколько дней.

По данным проведенных ранее исследований, полное разрешение исходных бородавок у 56 % пациентов и значительное уменьшение площади их поверхности еще у большего количества пациентов хорошо сравнимы с результатами имеющейся более агрессивной и раздражающей терапии аногенитальных бородавок [12, 13]. По имеющимся данным, отмечается полное разрешение всех подвергнутых воздействию бородавок у 32–80 % пациентов, получавших подофиллин, у 69–79 % пациентов, у которых использовали криохирургию, и практически у 80 % пациентов, получавших дихлоруксусную и трихлоруксусную кислоту [8, 9, 17, 18]. По сравнению с этими препаратами, имихимод (Кераворт) характеризуется меньшей деструкцией ткани и воспалением в месте нанесения и имеет огромное преимущество перед всеми методами лечения. При терапии имихимодом, хотя и

встречаются рецидивы, но их уровень в 2–5 раз ниже, чем при других методах. Очень низкий уровень рецидивов при использовании крема имихимод и крема-основы неудивителен, поскольку эрадикация бородавок происходит под действием собственных иммунных механизмов пациента [19–21].

Использование этого препарата безопасно, до 70 % пациентов отмечают хорошо переносимые местные воспалительные явления в тот или иной момент терапии [19]. Крем имихимод (Кераворт) является существенным дополнением к имеющемуся арсеналу средств терапии аногенитальных бородавок. Последние отечественные и зарубежные клинические руководства в лечении ИППП также рекомендуют использовать имихимод пациентам для самостоятельной терапии аногенитальных бородавок [5, 22–24].

Собственный опыт также свидетельствует о высокой эффективности имихимода (Кераворт) в терапии аногенитальных бородавок как у мужчин, так и у женщин (рис. 1–5) и отсутствием рецидивов после лечения.

*Клинический пример.* Пациентка Е., 32 лет, неоднократно проходила курс лечения у ги-

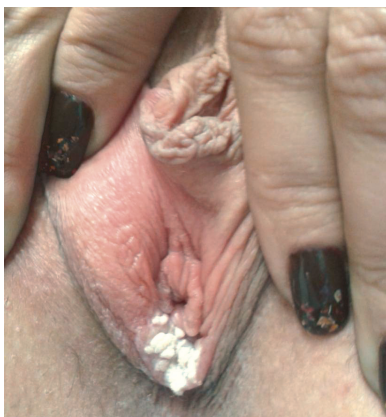

Рис. 4. Пациентка Е., до лечения

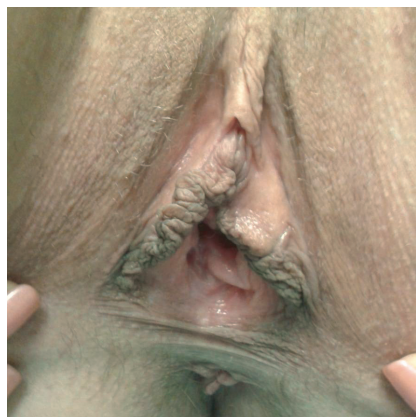


Рис. 5. Пациентка Е., через 7 нед после лечения

неколога по поводу аногенитальных кондилом (на рис. 4 — после очередной обработки раствором «Солкодерм»). Проводимое лечение оказалось неэффективным, так как пациентка не была полностью обследована на другие имеющиеся инфекции, передаваемые половым путем. В данном случае у пациентки был верифицирован урогенитальный трихомониаз и бактериальный вагиноз. Таким образом, до начала терапии необходимо провести лечение других сопутствующих ИППП.

Таким образом, 5 % крем имихимод (Кераворт) является эффективным средством тера-

пии генитальных бородавок, которое стимулирует клеточный иммунитет. Этот механизм воздействия имихимода на аногенитальные бородавки принципиально отличается от абляционной и криотерапии. Имихимод (Кераворт) характеризуется меньшей деструкцией ткани и воспалением в месте нанесения, низким уровнем рецидивов и имеет несомненное преимущество перед всеми методами терапии — возможностью применения в домашних условиях. Его используют в качестве моно- или комбинированной терапии аногенитальных бородавок.

## Литература

- Zur Hausen H. Papillomaviruses in the causation of human cancers — a brief historical account // *Virology*. 2009. Vol. 384 (2). P. 260–265.
- Burchell A. N., Winer R. L., Sanjose S., Franco E. L. Epidemiology and transmission dynamics of genital HPV infection // *Vaccine*. 2006. Vol. 24. P. 52–61.
- Хрянин А. А., Решетников О. В. Папилломавирусная инфекция: современный взгляд на эпидемиологию, профилактику и лечение // *Гинекология*. 2013. Т. 15. № 5. С. 4–8.
- Fleurence R. L., Dixon J. M., Milanova T. F., Beusterien K. M. Review of the economic and quality-of-life burden of cervical human papillomavirus disease // *Amer. J. Obstet. Gynec.* 2007. Vol. 196(3). P. 206–212.
- Krogh von G., Lacey C. J. N., Gross G. et al. European course on HPV associated pathology // *Sex Transm. Inf.* 2000. Vol. 76. P. 162–168.
- Ferenczy A. Epidemiology and clinical pathophysiology of condylomata acuminata // *Amer. J. Obstet. Gynec.* 1995. Vol. 172. P. 1331–1339.
- Koutsky L., Galloway D., Holmes K. Epidemiology of genital human papillomavirus infection // *Epidem. Rev.* 1988. Vol. 10. P. 122–163.
- Stone K. M. Human papillomavirus and genital warts: update on epidemiology and treatment // *Clin. Infect. Dis.* 1995. Vol. 20. P. 91–97.
- Heaton C. L. Clinical manifestations and modern management of condylomata acuminata: a dermatologic perspective // *Amer. J. Obstet. Gynec.* 1995. Vol. 172. P. 1345–1350.
- Eron S. J., Judson F., Tucker S. et al. Interferon therapy for condyloma acuminata // *New Engl. J. Med.* 1986. Vol. 315. P. 1059–1064.
- Friedman-Kein A. E., Eron L. J., Conant M. et al. Natural interferon alfa for treatment of condyloma acuminata // *J.A.M.A.* 1988. Vol. 259. P. 533–538.
- Tyring S. K., Arany I., Stanley M. A. A randomized, controlled, molecular study of condylomata acuminata clearance drug treatment with imiquimod // *J. Infect. Dis.* 1998. Vol. 178. P. 551–555.
- Miller R. L., Gerster J. F., Owens M. A. et al. Imiquimod applied topically: a novel immune response modifier and new class of drug // *Int. J. Immunopharmacol.* 1999. Vol. 21. P. 1–14.
- Megyeri K., Au W-C., Rosztochy I. et al. Stimulation of interferon and cytokine gene expression by imiquimod and stimulation by Sendai virus utilize similar signal transduction pathways // *Molec. Cell. Biol.* 1995. Vol. 15. P. 2207–2218.
- Gibson S. J., Imbertson L. M., Wagner T. L. et al. Cellular requirements for cytokine induction in response to the immunomodulators imiquimod and S-27609 // *Interferon Cytokine Res.* 1995. Vol. 15. P. 537–545.
- Testerman T. L., Gerster J. F., Imbertson L. M. et al. Cytokine induction by the immunomodulators imiquimod and S-27609 // *J. Leukoc. Biol.* 1995. Vol. 58. P. 365–372.
- Bashi S. A. Cryotherapy versus podophyllin in the treatment genital warts // *J. Int. Dermatol.* 1985. Vol. 24. P. 535–536.
- Godley M., Bradbeer C., Gellan M., Thin R. N. Cryotherapy compared with trichloroacetic acid in treating genital warts // *Genitourin Med.* 1987. Vol. 63. P. 390–392.
- O'Mahony C., Law C., Gollnick H. P. M. et al. Patients attitudes to genital wart therapies // *Int. J. STD AIDS.* 2001. Vol. 12. P. 567–570.
- Рахматулина М. Р., Кубанов А. А., Самцов А. В. и др. Клиническая эффективность, безопасность и переносимость крема Кераворт (имихимод) в терапии аногенитальных бородавок // *Вестн. дерматол. и венерол.* 2015. № 1. С. 126–130.
- Рахматулина М. Р., Семенов А. В. Сравнительный анализ методов диагностики и терапии клинических проявлений папилломавирусной инфекции // *Вестн. дерматол. и венерол.* 2015. № 1. С. 46–53.
- European STD Guidelines* // *Int. J. STD AIDS.* 2001. Vol. 12 (Suppl. 3). P. 722–729.
- CDC Recommendations and reports.* 2002. 51. RR-6. P. 53–57.
- Клинические рекомендации РОДВК. Ведение больных ИППП и урогенитальными инфекциями.* М.: Деловой экспресс, 2013. С. 112.

A. A. Hryanin

Novosibirsk State Medical University, Novosibirsk

### New option for treating of anogenital warts

The review presents modern views on the human papilloma virus, including epidemiological, immunological and socio-economic aspects, as well as the most effective therapeutic measures with anogenital warts caused by this infection.

**Key words:** human papilloma virus, epidemiology, quality of life, immunology, imiquimod (Keravort)