

© Коллектив авторов, 2012
УДК 616.62-089.87-06

Л. Д. Роман¹

Л. А. Васильев²

А. Ю. Шестаев²
докт. мед. наук

И. П. Костюк²
канд. мед. наук

К. Г. Шостка¹
канд. мед. наук

А. Н. Павленко¹

С. С. Крестьянинов²

А. В. Фокина¹

¹ Ленинградский областной онкологический диспансер, Санкт-Петербург

² Военно-медицинская академия им. С. М. Кирова, Санкт-Петербург

Пути снижения числа поздних послеоперационных осложнений у пациентов после удаления мочевого пузыря

Цистэктомия с последующей инконтинентной деривацией мочи по Бриккеру выполнена 103 пациентам. Пациенты были разделены на две группы. В первой группе уретероилеоанастомоз формировали «классическим» способом «конец в бок», описанным Бриккером, во второй группе уретероилеоанастомоз выполняли по методике Wallace «общей площадкой». Количество осложнений на всех контрольных точках, которые встречались у наших пациентов, было больше в первой группе ($p < 0,001$). Таким образом, формирование уретероилеоанастомоза по Wallace при операции Бриккера снижает количество поздних послеоперационных осложнений.

Ключевые слова: рак мочевого пузыря, операция Бриккера, цистэктомия, уретероилеоанастомоз

В связи с увеличением продолжительности жизни, внедрением в медицинскую практику новых методов диагностики и лечения, доля пациентов пожилого и старческого возраста, которым необходимо выполнять те или иные оперативные пособия, неуклонно растет. Не исключением являются и те заболевания, в результате которых приходится прибегать к цистэктомии как к самостоятельному этапу операции или как одному из этапов операции. К таким заболеваниям относятся инвазивные и местнораспространенные опухоли мочевого пузыря и других органов малого таза, постлучевые осложнения (микроцистис, ректовезикальный свищ), туберкулез мочевого пузыря и др. Первое место традиционно занимают опухоли мочевыделительной системы. По данным ВОЗ, рак мочевого пузыря составляет 3–4 % всех злокачественных новообразований. Чаще болеют мужчины — 4:1 [1–4]. Опухоль мочевого пузыря может возникнуть в любом возрасте, однако чаще всего встречается у лиц старше 60 лет. Средний возраст больных раком мочевого пузыря среди мужчин составляет, по данным разных авторов, 62,2–65,7 года, а среди женщин — 67,6–69,3 года [2–4]. Во всем мире цистэктомия является методом выбора лечения инвазивного рака мочевого пузыря [5–12]. Часто цистэкто-

мия входит в объем комбинированных операций при местнораспространенных опухолях малого таза (рак прямой кишки, злокачественные новообразования яичников, матки и влагалища у женщин, рак предстательной железы у мужчин, остео- и хондросаркомы крестца, сосудистые, нейрогенные и тератоидные опухоли) [13]. Существует также значительный контингент пациентов с осложнениями лучевой терапии (постлучевой интерстициальный цистит с исходом в микроцистис, прямокишечно-пузырный и пузырно-влагалищный свищ и др.). Для лечения таких пациентов нередко приходится прибегать к хирургическому лечению, включающему цистэктомию [14, 15]. После удаления мочевого пузыря, а также при необходимости его «выключения» из процесса мочевого выделения, встает вопрос о способе деривации мочи [16, 17]. Пациентам пожилого и старческого возраста после цистэктомии большинство хирургов предпочитают выполнять инконтинентную деривацию мочи [18, 19]. Это связано, прежде всего, с наличием у данной группы пациентов такого патологического состояния, как дисциркуляторная энцефалопатия. Данным заболеванием страдают от 60 до 100 % лиц пожилого и старческого возраста [20]. Частота распространения деменции и других интеллектуально-мнестических нарушений среди этих пациентов колеблется от 5 до 45 % в зависимости от возраста [21]. Все это затрудняет (а иногда делает

Игорь Петрович Костюк
dr.igor.kostyuk@gmail.com

невозможным) адаптацию пациента к новым условиям мочеиспускания в послеоперационном периоде при континентной деривации мочи. Кроме того, инконтинентная деривация мочи более простая в техническом исполнении, что уменьшает время операции и, как следствие, снижает риск послеоперационных осложнений.

Из инконтинентных методов деривации мочи можно выделить два основных — уретерокутанеостомию и операцию Бриккера. В настоящее время уретерокутанеостомию как окончательный вариант отведения мочи применяют крайне редко. Причиной отказа хирургов от этой технически простой операции является низкое качество жизни пациентов и многочисленные осложнения, развивающиеся в отдаленном послеоперационном периоде [6, 22–25]. Уретероилеокутанеостомия (операция Бриккера), предложенная в 1950 г., до сих пор применяется многими хирургами и стала стандартом, с которым сравнивают результаты других операций по отведению мочи [26]. Для отведения мочи используют сегмент подвздошной кишки длиной до 20 см, в проксимальную часть которого имплантируют мочеточники.

С возрастом компенсаторные и репаративные возможности тканей и органов снижаются, поэтому возникновение даже незначительных причинных факторов могут вызывать появление новых или усугубление имеющихся патологических процессов. Последние, как следствие, ведут к ухудшению качества жизни пациентов. Особенно это актуально для больных пожилого и старческого возраста. Наиболее частым осложнением после операции Бриккера и формирования «классического» уретероилеоанастомоза «конец в бок» является стриктура послед-

него, что приводит к нарушению оттока мочи из верхних мочевых путей (ВМП), а далее к обтурационному пиелонефриту и хронической почечной недостаточности. Также необходимо учитывать и тот факт, что большинству пациентов после операции необходимо дальнейшее химиолучевое лечение, а гидроуретеронефроз (ГУН), активный пиелонефрит и хроническая почечная недостаточность являются противопоказанием к нему. В связи с этим, остается открытым вопрос, касающийся технологии имплантации мочеточников в сегмент подвздошной кишки [27]. В 1970 г. D. M. Wallace и соавт. внедрили в клиническую практику новый способ формирования уретероилеоанастомоза (рис. 1). Он заключался в создании «единой площадки» из дистальных концов мочеточников и вшивании этой «площадки» в проксимальный конец кондуита [28]. Это так называемый прямой анастомоз без антирефлюксных механизмов.

Настоящее исследование посвящено улучшению качества жизни пациентов пожилого и старческого возраста после операции Бриккера путем поиска оптимального способа формирования уретероилеоанастомоза.

Материалы и методы

Проанализирован материал о 103 пациентах с заболеваниями, требующими удаления мочевого пузыря: 25 больных (24 %) — инвазивным раком мочевого пузыря и рецидивом поверхностного рака мочевого пузыря после проведенного органосохраняющего лечения; 75 (73 %) — местнораспространенными опухолями других органов малого таза; 3 пациента (3 %) — неопухолевыми заболеваниями, вызванными предшествующей лучевой терапией (рис. 2).

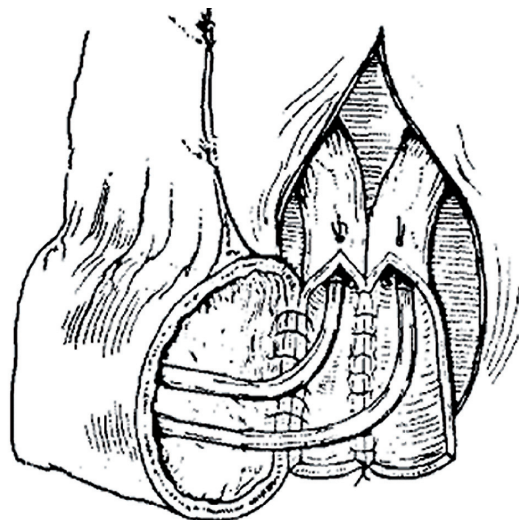


Рис. 1. Уретероилеоанастомоз по Wallace (схематическое изображение)

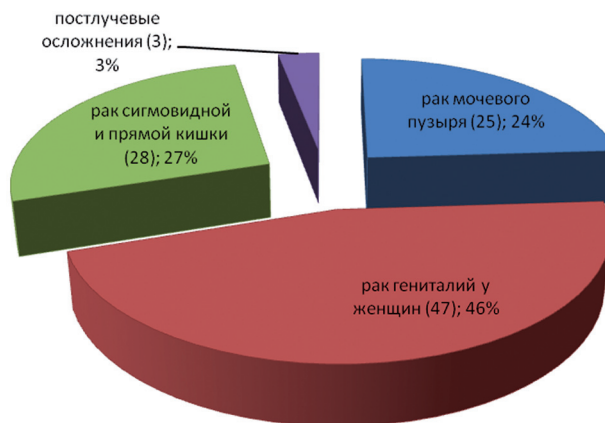


Рис. 2. Распределение пациентов по нозологическим формам

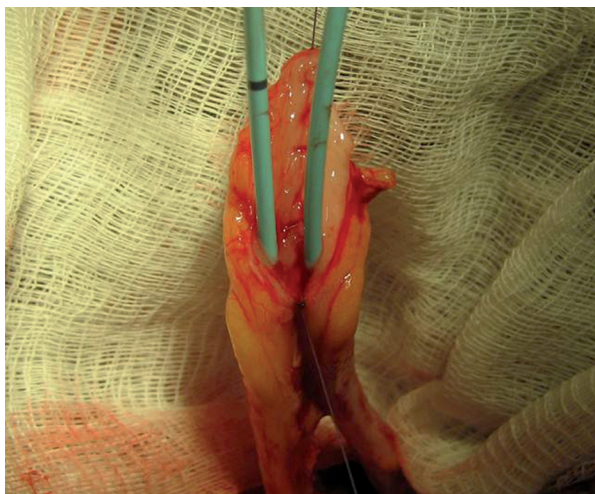


Рис. 3. Уретероилеостомоз по методике Wallace

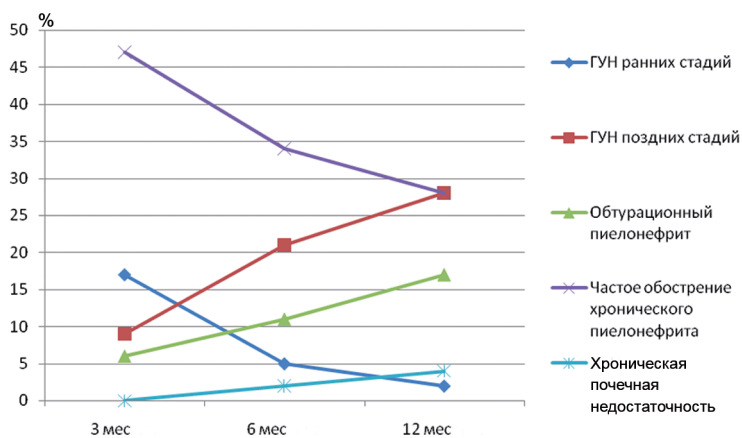


Рис. 4. Динамика изменения количества послеоперационных осложнений во 2-й группе пациентов

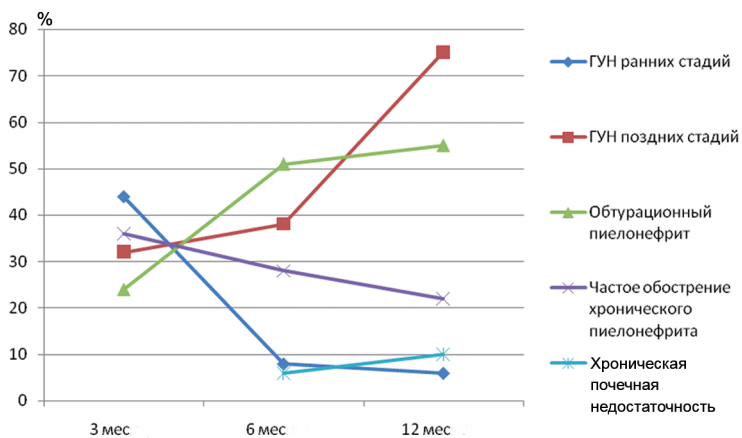


Рис. 5. Динамика изменения количества послеоперационных осложнений в 1-й группе пациентов

Всем этим пациентам выполнена цистэктомия как самостоятельная операция или как один из этапов операции с последующей инконтинентной деривацией мочи по Бриккеру. Пациенты были разделены на две группы: в 1-й уретероилеостомоз формировали «классическим» способом «конец в бок», описанным Бриккером, во 2-й выполняли по методике Wallace «общей площадкой» (рис. 3).

В 1-ю группу включены 50 пациентов — 37 (74 %) женщин и 13 (26 %) мужчин; во 2-ю — 53 человека — 48 (90,6 %) женщин и 5 (9,6 %) мужчин. Все пациенты были пожилого и старческого возраста — 60–79 лет; средний возраст — $65 \pm 3,71$ года. Группы сравнивали по функциональному состоянию ВМП и почек, а также качеству жизни после проведенной операции. Контрольными точками исследований стали 3, 6 и 12 мес после операции. В объем исследований

входило УЗИ ВМП и почек, экскреторная урография или компьютерная томография живота св/в контрастированием, заполнение опросников.

Для изучения качества жизни больных мы применяли русскую версию общего опросника MOS-SF-36 (MOS-SF-ItemShortFormHealth-Survey), который содержит следующие шкалы: физического функционирования (ФФ), ролевого физического функционирования (РФФ), боли (Б), общего здоровья (ОЗ), жизнеспособности (Ж), социального функционирования (СФ), ролевого эмоционального функционирования (РЭФ) и психического здоровья (ПЗ). Опросник MOS-SF-36 является наиболее распространенным в клинических исследованиях и индивидуальном мониторинге общим опросником качества жизни. Его вопросы формируют два компонента здоровья — физический и психологический. Результаты исследования качества жизни с помощью опросника MOS-SF-36 выражают в баллах от 0 до 100 по каждой из восьми шкал [29].

В исследование не вошли пациенты, у которых перед операцией, на фоне нарушения уродинамики ВМП, был диагностирован ГУН поздних стадий и необратимая обструктивная нефропатия, а также пациенты с предполагаемой продолжительностью жизни менее двух лет. Мы считаем, что наличие тотальной дилатации ВМП не всегда являет-

Таблица 1

Поздние послеоперационные осложнения (через 3 мес после операции)

Группа	ГУН ранних стадий		ГУН поздних стадий		Обтурационный пиелонефрит		Частые атаки хронического пиелонефрита		Мочевой свищ	
	абс. число	%	абс. число	%	абс. число	%	абс. число	%	абс. число	%
1-я, n=50	22	44	16	32	12	24	18	36	1	2
2-я, n=53	9	17	5	9	3	6	25	47	—	—

ся показанием к чрескожной пункционной нефростомии (ЧПНС) перед операциями. Наряду с данными рентгенологического исследования, следует учитывать клинические проявления болезни, результаты УЗИ, клинического и биохимического анализа крови. Лишь наличие болевого синдрома, обструктивного пиелонефрита, развитие пострентальной почечной недостаточности или одного из критериев ГУН поздних стадий является показанием к выполнению ЧПНС.

Результаты и обсуждение

Патологические состояния, развившиеся у пациентов в позднем послеоперационном периоде, распределились следующим образом: ГУН ранних стадий, ГУН поздних стадий, обтурационный пиелонефрит, частые атаки хронического пиелонефрита, мочевой свищ. Под частыми атаками пиелонефрита мы подразумевали обострение хронического пиелонефрита чаще одного раза в месяц. Спустя 3 мес после операции количество осложнений, которые встречались у наших пациентов, было больше в 1-й группе ($p \leq 0,001$), табл. 1.

Всем пациентам с ГУН поздних стадий выполнена ЧПНС с соответствующей стороны (или с обеих сторон).

Мы не включили в статистику пациента из 1-й группы, у которого спустя 3 мес после операции наблюдалось подтекание мочи по дренажному каналу. В результате дообследования было установлено, что дистальная часть левого мочеточника некротизировалась, в результате чего появилась несостоятельность уретероилеоанастомоза с исходом в мочевой свищ. С учетом подтвержденной функции правой почки, этому пациенту была выполнена нефроуретерэктомия слева.

Следующими контрольными точками обследований были 6 и 12 мес после операции. У части пациентов появилось такое грозное осложнение, как хроническая почечная недостаточность. Количество осложнений также было выше, а качество жизни — ниже в 1-й группе ($p \leq 0,001$), табл. 2.

Обращает на себя внимание тот факт, что у пациентов 2-й группы чаще наблюдалось обострение хронического пиелонефрита ($p \leq 0,05$). Это, по-видимому, связано с тем, что при прямой методике формирования уретероилеоанастомоза без антирефлюксного механизма кишечная флора легче попадает в ВМП, вызывая тем самым воспаление. Чаще всего после проведения соответствующего курса консервативной терапии в условиях стационара острый воспалительный процесс купировался. В дальнейшем, при

Таблица 2

Поздние послеоперационные осложнения (через 6 и 12 мес после операции)

Осложнение	1-я группа, n=49				2-я группа, n=53			
	6 мес		12 мес		6 мес		12 мес	
	абс. число	%	абс. число	%	абс. число	%	абс. число	%
ГУН ранних стадий	4	8	3	6	3	5	1	2
ГУН поздних стадий	38	76	40	80	11	21	15	28
Обтурационный пиелонефрит	25	51	27	55	6	11	9	17
Частые атаки хронического пиелонефрита	14	28	11	22	18	34	14	28
Хроническая почечная недостаточность	3	6	5	10	1	2	2	4

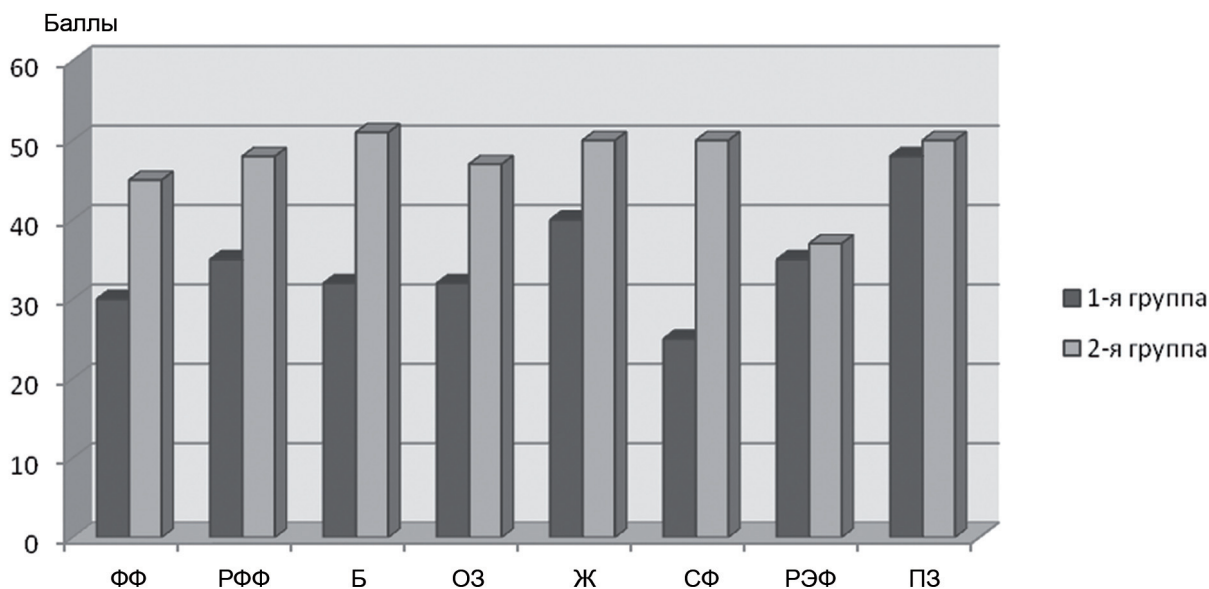


Рис. 6 Усредненная оценка качества жизни пациентов за 12 мес

возникновении подобных симптомов, пациенты лечились в амбулаторном режиме, что незначительно влияло на их качество жизни. Кроме того, на контрольных точках обследования 6 и 12 мес количество таких пациентов снижалось (рис. 4). Это объясняется увеличением количества пациентов, у которых на фоне консервативной терапии произошла окончательная элиминация флоры из ВМП и кондуита.

Динамика изменения послеоперационных осложнений в 1-й группе пациентов в течение года отображена на рис. 5. Из представленных данных видно, что в 1-й группе со временем наблюдается тенденция к снижению ГУН ранних стадий и росту ГУН поздних стадий. Это происходит за счет прогрессирования нарушения оттока мочи из ВМП на фоне стриктуры уретероилеоанастомоза и перехода одной стадии ГУН в другую.

На всех контрольных точках обследования пациенты заполняли опросники MOS-SF-36. Как показывает практика, качество жизни напрямую коррелирует с количеством поздних послеоперационных осложнений и методами их лечения. Результаты наших исследований показывают, что качество жизни было статистически значимо ниже в 1-й группе ($p \leq 0,001$), рис. 6.

Общее низкое качество жизни наших пациентов обусловлено возрастом, сопутствующей патологией и их основным заболеванием, так как большинство из них оперировались по поводу местнораспространенных злокачественных

опухолей малого таза, что потребовало продолжения специфического лечения (химиотерапия, лучевая терапия).

Выводы

Формирование уретероилеоанастомоза по Wallace при операции Бриккера снижает количество поздних послеоперационных осложнений, таких как гидроуретеронефроз поздних стадий, обтурационный пиелонефрит.

Показатели качества жизни пациентов лучше после формирования уретероилеоанастомоза по Wallace при операции Бриккера.

Формирование уретероилеоанастомоза по Wallace позволяет снизить количество пациентов, у которых в позднем послеоперационном периоде развивается такое грозное осложнение, как хроническая почечная недостаточность.

Несмотря на первоначальное увеличение пациентов с частыми атаками хронического пиелонефрита после формирования уретероилеоанастомоза по Wallace, в дальнейшем наблюдалась тенденция к снижению данной категории больных.

В связи с тем, что большинству пациентов после операции необходимо дальнейшее химиолучевое лечение, а гидроуретеронефроз, активный пиелонефрит и хроническая почечная недостаточность являются противопоказаниями к нему, то формирование уретероилеоанастомоза по Wallace предпочтительнее у онкологических больных пожилого и старческого возраста.

Литература

1. Лопаткин Н.А. Оперативное лечение опухолей мочевого пузыря // В сб.: Материалы пленума Всерос. об-ва урологов. Кемерово, 1995. С. 157–174.
2. Матвеев Б.П., Фигурин К.М., Карякин О.Б. Рак мочевого пузыря. М., 2001.
3. Чиссов В.И., Старинский В.В., Петрова Г.В. Злокачественные новообразования в России в 2005 г. М., 2007.
4. Miles B.J., Vogelzang N. et al. Natural history and surgical management of bladder cancer // Comprehensive textbook Genitourinary Oncol. 1996. P. 405–415.
5. Амдугев В.А., Шутлов В.В., Строганов А.Б., Косарев О.В. Деривация мочи в сигмоидальный резервуар (Mainz-pouchII). Диагностика и лечение рака мочевого пузыря // В сб.: IV Междунар. урол. симпозиум. Тезисы докл. 2005. С. 14–15.
6. Комяков Б.К., Новиков А.И., Гулиев Б.Г. и др. Восстановление мочевыводящих путей различными отделами желудочно-кишечного тракта // Урология. 2005. № 5. С. 12–17.
7. Лопаткин Н.А., Даренков С.П., Чернышов А.Е. и др. Радикальное лечение инвазивного рака мочевого пузыря // Урология. 2003. № 4. С. 3–8.
8. Павлов В.Н., Галимзянов В.З., Кутляров Л.М. и др. Илеоцистопластика при инвазивном раке мочевого пузыря // Онкоурология. 2009. № 4. С. 37–41.
9. Петров С.Б., Левковский Н.С., Король В.Д., Паршин А.Г. Радикальная цистэктомия как основной метод лечения мышечно-инвазивного рака мочевого пузыря (показания, особенности техники, профилактика осложнений) // Практич. онкология. 2002. № 4(4). С. 225–230.
10. Ситдыков Э.Н., Ситдыкова М.Э., Зубков А.Ю. Осложнения энтероцистопластики, их профилактика и лечение у больных раком мочевого пузыря // В сб.: Материалы Пленума Всерос. об-ва урологов. Кемерово, 1995. С. 278–279.
11. Lokeshwar V.B., Merseburger A.S., Hautman S.H. et al. Cystectomy for Muscle-Invasive Bladder Cancer // Bladder Tumors. 2009. P. 311–331.
12. Stenzl A., Nagele U., Kuczyk M. et al. Cystectomy — technical considerations in male and female patients // EAU Update Series. 2005. Vol. 3. P. 138–146.
13. Бойко В.В., Криворотыко И.В. Стратегия хирургического лечения метастазированных опухолей малого таза с применением энтеростомии // Хирургия. 2008. № 2. С. 76–82.
14. Бардычев М.С., Кацалап С.Н., Курпешева А.К. и др. Диагностика и лечение местных лучевых повреждений // Мед. радиология. 1992. № 12. С. 22–25.
15. Лоран О.Б., Синякова Л.А., Серегин А.В., Твердохлебов Н.Е. Оперативное лечение больных со сложными мочевыми свищами // Урология. 2010. № 5. С. 76–79.
16. Братчиков И.О., Бабенко В.В., Шумакова Е.А. и др. Сравнительные характеристики способов деривации мочи после цистэктомии при инвазивном раке мочевого пузыря // В сб.: Рак мочевого пузыря: Материалы тр. XI Междунар. науч.-практич. конф. 22–23 мая. Харьков, 2003. С. 87–89.
17. Новиков А.И. Восстановление мочевыводящих путей различными отделами желудочно-кишечного тракта: Автореф. дис. докт. мед. наук. СПб., 2008.
18. Даренков С.П., Самсонов Ю.В., Чернышов И.В. и др. Качество жизни больных после радикальной цистэктомии при инвазивном раке мочевого пузыря. Онкоурология (прилож.) // В сб.: Тезисы VI Всерос. науч.-практич. конф. «Актуальные вопросы лечения онкоурологических заболеваний». Обнинск, 2005. С. 44–45.
19. Переверзев А.С., Петров С.Б. Опухоли мочевого пузыря. Харьков: Факт, 2002.
20. Яхно Н.Н., Захаров В.В., Локшина А.Б. Нарушение памяти и внимания в пожилом возрасте // Журн. неврол. и психиатр. 2006. Т. 106. № 2. С. 58–62.
21. Дамулин И.В. Когнитивные и двигательные нарушения при дисциркуляторной энцефалопатии и сосудистой деменции // Врач. 2005. № 11. С. 3–6.
22. Журавлев Ю.И., Ресенчук А.И., Лысов А.Е., Соловьев А.В. Гнойно-воспалительные заболевания после радикальной цистэктомии по поводу рака мочевого пузыря // В кн.: Актуальные вопросы урологии и андрологии. СПб., 2001. С. 112–113.
23. Строганов А.Б., Шутлов В.В., Амдугев В.А. Оценка качества жизни после цистэктомии с различными способами деривации мочи // Медицина и качество жизни. 2005. № 4. С. 35.
24. Bondavalli C., Cappellaro L. Cystectomy in woman: what diversion? Cutaneous ureterostomy // Arch. Ital. Urol. Androl. 2007. Vol. 79. P. 181–183.
25. Ignjatovic I., Basic D. Modified Mainz pouch II (Sigma Rectum pouch) urinary diversion: 12 years experience // Acta Chir. Jugosl. 2007. Vol. 54. P. 73–77.
26. Bricker E.M. Functional results of small intestinal segments on bladder substitute following pelvic evisceration // Surgery. 1952. Vol. 32. P. 372.
27. Abol-Enein H., Gonheim M.A. A nouvelle uretero-ileal reimplantation technique: The serous lined extramural tunnel: A preliminary report. // J. Urol. 1994. Vol. 151. P. 1193–1197.
28. Wallace D.M. Ureteric diversion using a conduit: simplified technique // Brit. J. Urol. 1970. Vol. 38. P. 522–527.
29. Ионова Т.И., Новик А.А., Сухонос Ю.А. Понятие качества жизни больных онкологического профиля // Онкология. Т. 2. № 1–2. 2000. С. 25–28.

L. D. Roman¹, L. A. Vasiliev², A. Yu. Shestakov², I. P. Kostyuk²,
K. G. Shostka¹, A. N. Pavlenko¹, S. S. Krestyaninov², A. V. Fokina¹

¹ Leningrad Regional Oncology Dispensary; ² Department of Urology, Military Medical Academy, Saint-Petersburg

Ways reducing the incidence of late postoperative complications in patients after removal of the bladder

Cystectomy was made to 103 patients followed by urinary diversion of Bricker. Patients were divided into two groups. In the first group ureterointestinal anastomosis was formed by a «classical» way «end to side» described by Bricker, in the second group ureterointestinal anastomosis was performed by Wallace method of the «common area». The complication rate for all control points, which occurred in our patients was higher in the first group ($p < 0,001$). Thus, the formation of the ureterointestinal anastomosis by Wallace method during surgery reduces the amount of postoperative complications.

Key words: bladder cancer, operation of Bricker, cystectomy, ureterointestinal anastomosis