

© И. О. Винокурова, 2011
УДК 616.24-002.155-071-079.4-073.75

И. О. Винокурова

Городская клиническая больница № 7, Тверь

Дифференциальная диагностика аспергиллезной пневмонии по данным клинико-лабораторно-рентгенологического исследования

Представлены этиология, патогенез и клинико-лабораторно-рентгенологическая диагностика аспергиллезной пневмонии. Особое внимание уделяется дифференциальной диагностике бактериальных и аспергиллезных пневмоний.

Ключевые слова: аспергиллез, пневмония, рентгенодиагностика

Диагностика пневмоний, вызванных грибом рода *Aspergillus*, представляет определенную трудность для практического врача, поскольку клиницисты нечасто встречаются с этой патологией. В то же время, в последние годы в связи с учащением интоксикаций, нерациональным применением антибиотиков, кортикостероидов и некоторых других средств современной терапии, которые снижают естественные защитные силы организма, аспергиллы могут стать причиной развития микоза, аллергических реакций организма и аспергиллезной пневмонии [1]. Поэтому дифференциальная диагностика бактериальных и аспергиллезных пневмоний в настоящее время достаточно актуальна.

Грибы рода *Aspergillus* впервые были описаны Petro Muchaeli в 1729 г., но их роль в патологии человека была отмечена значительно позже. Были описаны поражения органов дыхания, кожи и слизистой оболочки. К настоящему времени имеются данные о возможном поражении этими грибами всех органов и тканей человека. Токсичные продукты метаболизма аспергиллов термостабильны, поэтому употребление в пищу термически недостаточно обработанного мяса птиц, больных аспергиллезом, опасно для человека из-за возможного инфицирования либо интоксикации. Инфицирование происходит почти исключительно ингаляторно и отчасти алиментарным путем, изредка вследствие непосредственного контакта со спорами гриба при повреждении и мацерации кожи и слизистой оболочки. Возможна аутоинфекция в

результате биологической активации аспергиллов, обитающих на покровах организма [2, 3].

Продукция грибами *Aspergillus* разных микотоксинов может тормозить клеточные защитные механизмы человека. Культуральные фильтраты показывают наличие фибриногенной активности, а конидиальные протеины на поверхности спор вызывают деградацию компонента комплемента C3. Продукция протеолитических энзимов с эластазой и коллагеназной активностью была доказана для штаммов *A. fumigatus*, изолированных от больных с инвазивными формами аспергиллеза. Протеолитическая активность *A. fumigatus* способна вызывать отделение эпителиальных клеток от базальной мембраны и разрыв эластинового слоя, как наблюдали в бронхиолах [4].

Как вторичное заболевание, аспергиллез нередко возникает у ослабленных, истощенных больных на фоне общего, чаще хронического, заболевания легких и некоторых других органов [5]. Что касается частоты выявления аспергиллеза легких [6–9], то в США в 1976 г. уровень первичной госпитализации составил 4,8 на 1 млн человек. Обследование больных в пульмонологических больницах США выявило 0,6 % больных аспергиллезом. В Японии случаи инвазивного аспергиллеза легких, по данным аутопсий, за период с 1970 по 1995 г. возросли с 0,4 до 1,4 %. Также отмечается 14-кратное увеличение случаев инвазивных микотических процессов с 1978 по 1992 г.

Инвазивный аспергиллез легких объединяет все формы аспергиллезной инфекции, протекающие с пенетрацией грибов через эпителиальный барьер дыхательных путей. В литературе

Инна Олеговна Винокурова
wdb4631@rambler.ru

описывают, в основном, случаи инвазивного аспергиллеза легких, который развивается у больных, получающих иммуносупрессивную терапию. Грибы *Aspergillus* имеют относительно низкий инвазивный потенциал, который не приводит к заболеванию людей с нормальной иммунной защитой. Основная масса спор гриба, попадающая в организм, элиминируется за счет мукоцилиарного клиренса. Остатки спор и мицелия фагоцитируются альвеолярными макрофагами. Первичной задачей неспецифической системы иммунитета является контроль роста спор, что препятствует превращению патогена в инвазивную форму [10].

D. W. Denning [11] приводит следующую классификацию инвазивного аспергиллеза органов дыхания.

1. Аспергиллез легких:

- острый инвазивный;
- хронический некротический аспергиллез.

2. Аспергиллез дыхательных путей:

- обструктивный бронхиальный аспергиллез;
- инвазивный аспергиллезный трахеобронхит;
- язвенный аспергиллезный трахеобронхит;
- псевдомембранозный аспергиллезный трахеобронхит.

Диссеминированный аспергиллез D. W. Denning [11] выделяет как отдельную форму.

Аспергиллезная пневмония по своим клиническим признакам может протекать под маской тяжелой бактериальной пневмонии, рака либо гангрены легкого. Признаками, характерными для иммунного статуса больных при аспергиллезе легких, являются угнетение T-клеточного иммунитета с уменьшением числа CD4 лимфоцитов; снижение числа лимфоцитов, экспрессирующих рецептор к IL-2 (CD25), естественных киллеров (CD56); увеличение клеток, готовых к апоптозу (CD95), и незрелых клеток (CD10), а также резкая активация IgE-зависимого и IgG-зависимого механизма B-клеточного иммунитета, стимуляция антителообразования, угнетение фагоцитарной и кислородзависимой активности гранулоцитов [4]. Однако клинические данные и результаты рентгенологического исследования часто неспецифичны. Необходим комплексный анализ всех симптомов и показателей инструментальных и лабораторных исследований [12].

Итак, аспергиллезные абсцедирующие и некротические пневмонии не имеют специфической симптоматики. При рентгенологическом исследовании выявляют пневмонические инфильтраты с образованием каверн. Иногда при

абсцедирующих пневмониях внутри просветления имеются фестончатость, подрытые внутренние границы, широкий инфильтративный вал вокруг полости. На стороне пораженного легкого корни дифференцированы, расширены и связаны «дорожкой» с инфильтратом.

Описаны две патогенетически разные формы аспергилломы — первичная и вторичная. Первичные возникают в здоровых тканях легкого, без существовавшей ранее полости. Вторичные аспергилломы развиваются в имевшейся полости — туберкулезной, после абсцесса, гангрены или инфаркта легкого, или развившейся вследствие бронхоэктазов.

A. E. Greer [13] отмечал, что рентгенологическая картина аспергиллеза легких достаточно характерна. Так, в 83 % случаев аспергиллезом легкого поражались верхние доли (в 71 % случаев — только верхние доли). Из 17 % случаев, когда патологии верхних долей не отмечалось, в 8,5 % имело место поражение средних долей и в 8,5 % — верхних сегментов нижних долей. Чаще поражалась правая доля: в 33 % всех

Классификация легочного аспергиллеза по МКБ-10

Классификация МКБ-10	Пример формулировки диагноза
B44 Аспергиллез, включая аспергиллему	
B44.0 Инвазивный легочный аспергиллез	Острый инвазивный аспергиллез, правосторонняя прогрессирующая некротизирующая пневмония, реактивный плеврит
B44.0 Инвазивный легочный аспергиллез	Острый инвазивный двусторонний полисегментарный аспергиллез с поражением обоих легких, геморрагический инфаркт правого легкого
B44.0 Инвазивный легочный аспергиллез	Острый инвазивный аспергиллез, эрозивный трахеобронхит
B44.0 Инвазивный легочный аспергиллез	Хронический некротический легочный аспергиллез верхней доли левого легкого
B44.0 Инвазивный легочный аспергиллез	Хронический некротический легочный аспергиллез с поражением культи бронха после перенесенной пневмонэктомии по поводу новообразования правого легкого
B44.1 Другие формы легочного аспергиллеза	Аспергиллома нижней доли S ₆ правого легкого
B44.1 Другие формы легочного аспергиллеза	Хроническая деструктивная пневмония верхней доли левого легкого
B44.7 Диссеминированный аспергиллез	Хронический диссеминированный аспергиллез
B44.9 Аспергиллез неуточненный	Аллергический бронхолегочный аспергиллез на фоне бронхиальной астмы, тяжелого течения, IV стадии

случаев рентгенологически выявляемого аспергиллеза изменения обнаружены в правой доле, в 21% случаев — в левой и в 17% — процесс локализовался в обеих верхних долях. Во многих случаях поражение рентгенологически выявлялось в виде округлой или овальной тени, не особенно плотной и ограниченной в верхней ее части четким «серпом» просветления. Форма этой серповидной полоски просветления может быть различной в зависимости от размеров грибковой массы в полости, степени ее подвижности и положения тела больного. В то же время, сходную рентгенологическую картину иногда могут давать пенициллез, кандидоз и некоторые другие глубокие микозы.

Таким образом, для дифференциальной диагностики аспергиллезной пневмонии следует учитывать не только клинико-рентгенологическую картину заболевания, но и положительные серологические реакции со специфическими антигенами из аспергиллов, а также повторное получение одного и того же вида аспергилла из мокроты, материала биопсий или промывных вод бронхов.

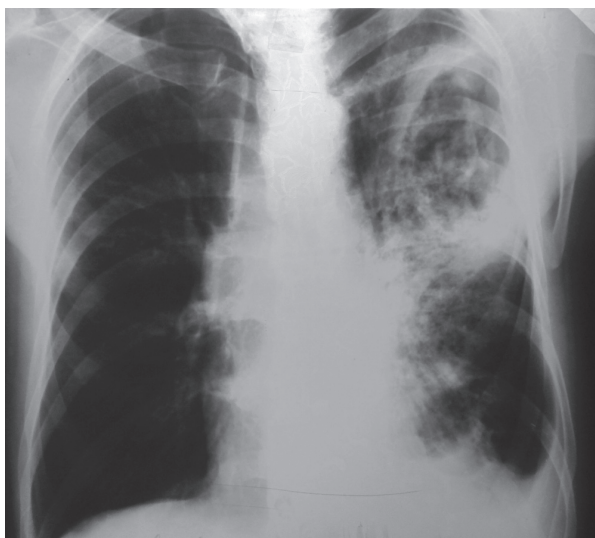
Клинический пример. Больной Л., 78 лет, находился в терапевтическом отделении с 02.10.2003 г. по 13.11.2003 г. При поступлении клинически и рентгенологически выявлена очаговая левосторонняя пневмония с локализацией в нижней доле. Из анамнеза известно, что длительное время пациент занимался разведением декоративных птиц, домашних кур, работал с землей.

При поступлении состояние относительно удовлетворительное, однако на 10-й день стационарно-

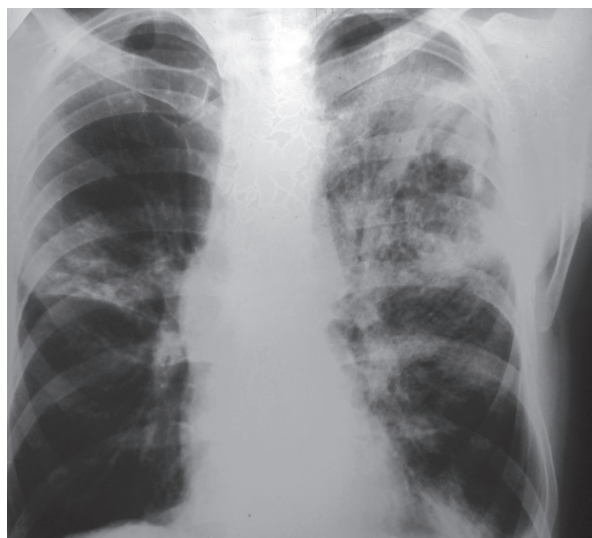го лечения состояние резко ухудшилось, появились лихорадка до 39,5°C, резкая слабость и потливость, усилились боли в грудной клетке. При повторном рентгенологическом исследовании выявлена сегментарная пневмония в верхней доле с абсцедированием. При компьютерно-томографическом исследовании определена деструктивная пневмония с ателектатическим компонентом. Торакальный хирург поставил диагноз абсцедирующей пневмонии в верхней доле слева. Несмотря на интенсивную терапию, три недели спустя улучшения состояния не было. Стала отделяться мокрота красно-коричневого цвета. Вновь проведенное рентгенологическое исследование показало отрицательную динамику. Слева имелась тотальная инфильтрация с очагами деструкции различных размеров, появились инфильтрация в верхней доле справа и жидкость в латеральном синусе слева. Левый корень показал малоструктурность, междолевая плевра справа была подчеркнутой.

Заключение рентгенолога: деструктивная пневмония в верхней доле, плевральный выпот слева, токсический отек легкого справа. Рекомендована консультация фтизиатра, по мнению которого больше данных свидетельствует об опухолевом процессе. Проведена консультация онколога, убедительных указаний на рак не выявлено. Дано заключение о левосторонней пневмонии.

Назначенная терапия не улучшала состояния. Проводили дифференциальную диагностику с тромбоэмболией, но убедительных данных выявлено не было. Вновь проведено рентгенологическое обследование, которое показало сохранение изменений в левом легком (*рисунок, а*). Полость деструкции сохраняла прежние размеры, внутри полости опреде-



а



б

Рентгенограммы больного Л., 78 лет (а, б — объяснение в тексте)

лялся секвестр (аспергиллема?). Анализ мокроты на элементы гриба был отрицательным. На рентгенограмме от 13.11.2003 г. имелись острая двусторонняя пневмония, гигантский абсцесс левого легкого, гидроторакс слева, малый пневмоторакс (см. рисунок, б).

Несмотря на интенсивную терапию и реанимационные меры, 13.11.2003 г. констатирована смерть. При патологоанатомическом и гистологическом исследовании на внутренней поверхности стенки полости в левом легком обнаружены элементы плесневых грибов, местами формирующие дольчатые структуры, зоны фибринозно-гнойного воспаления, грануляционной ткани. В прилежащей легочной ткани — участки гнойной пневмонии. Бактериологическое исследование № 503504 от 14.11.2003 г. показало массивный рост плесневых грибов.

Патологоанатомический диагноз: легочный аспергиллез, аспергиллома верхней доли левого легкого.

Отграниченный левосторонний фибринозно-экссудативный плеврит. Мелкоочаговая пневмония верхней доли левого легкого. Отек правого легкого. Двусторонний гидроторакс. Ателектаз нижней доли левого легкого.

Данное наблюдение показывает трудность дифференциальной диагностики бактериальных и аспергиллезных пневмоний, а также онкологического и туберкулезного поражения легких и возможность развития первичного аспергиллеза у больного, имевшего вероятный контакт с плесневыми грибами.

Необходимо комплексное обследование пациентов с подобными тяжело протекающими пневмониями, клиническая картина которых не укладывается в «классические» формы.

Литература

1. Вут Д.В., Кильберг Б.Д., Мейс Д.Ф. Грибковые инфекции у пациентов с нарушенным иммунитетом // Рус. мед. журн. 1996. Т. 3. № 12. С. 763–768.
2. Лещенко В.М. Аспергиллез. М.: Медицина, 1973.
3. Аравийский Р.А. Заболевания, вызванные слабопатогенными грибами // Пробл. мед. микологии. 2001. Т. 3. № 2. С. 40–41.
4. Павленко Т.Г. Клинико-иммунологические особенности неинвазивного аспергиллеза легких: Дис. канд. мед. наук. СПб., 2008.
5. Свирицкая Е.В., Митрофанов В.С., Шендерова Р.И., Чужова Н.М. Иммунитет при туберкулезе и аспергиллезе (обзор) // Пробл. мед. микологии. 2005. Т. 7. № 1. С. 3–13.
6. Антонов В.Б. Микотические поражения легких у жителей мегаполисов // В сб.: Тезисы докладов XIII Нац. конгр. по болезням органов дыхания. СПб., 2003.
7. Кулешов А.В. Диагностические и лечебные алгоритмы при аспергиллезе у больных бронхиальной астмой и хронической обструктивной болезнью легких: Автореф. дис. канд. мед. наук. М., 2010.
8. Митрофанов В.С. Микология. Аспергиллез легких. СПб., 2011. <http://www.rusmedserv.com/mycology/html/pasper1.htm>
9. Stergiopoulou T., Meletiadi J., Roilides E. et al. Host-dependent patterns of tissue injury in invasive pulmonary aspergillosis // Amer. J. clin. Pathol. 2007. Vol. 127. № 3. P. 349–355.
10. Waldorf A.R. Pulmonary defence mechanisms against opportunistic fungal pathogens // In: E. Kurstak (ed). Immunology of fungal diseases. Immunology series 47. New York, Marcel Dekker, 1989. P. 243–270.
11. Denning D.W. Invasive aspergillosis // Clin. Infect. Dis. 1998. № 26. P. 1442–1455.
12. Трофимова Т.Н., Климко Н.Н., Самохвалова М.В. Лучевая диагностика инвазивного аспергиллеза легких // Мед. визуализация. 2008. № 2. С. 44–51.
13. Greer A.E. Mucoid impaction of lungs // Ann. intern. Med. 1962. № 37. P. 502–510.

I. O. Vinokurova

Medical and Sanitary Unit №1, Tver

Differential diagnosis of aspergillar pneumonia according to clinical, laboratory and rontgenological data

The article presents the etiology, pathogenesis, clinical, laboratory and radiological diagnosis of aspergillar pneumonia. Particular attention is paid to the differential diagnosis of bacterial and aspergillar pneumonia.

Key word: aspergillosis, pneumonia, rontgenological diagnostics